

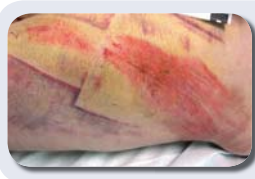
Effiziente Reduktion von Hämatomen und Schwellungen unter dem Einsatz eines Polymerverbandes*

Ruth Burkhard, Ostomy and Wound Care Nurse
Surgical / Wound Care Department, Spital Davos, Switzerland



INTRODUCTION

In den Schweizer Alpen gibt es diverse Sportveranstaltungen wie z. B. den Gigathlon oder den Swiss Alpine Marathon bei welchen jedes Jahr verschiedene Sportler stürzen und sich Abschürfungen, Kontusionen oder andere traumatische Verletzungen zuziehen. Unser Spital und speziell unser Rettungsteam kümmert sich um diese Verletzten. Seit 2007 arbeiten wir bei diesen Sportverletzungen mit den Polymerverbänden welche uns helfen Schwellungen, Hämatome und Prellungen schneller zu reduzieren und eine schmerzarme und schnellere Wundheilung unterstützen. Basierend auf den positiven Ergebnissen im Bereich der Sportverletzungen haben wir begonnen diese Verbände in postoperativen Situationen mit Schwellungen, Hämatomen und Schmerzen einzusetzen um zu sehen ob sich auch hier eine schnellere Reduktion der Schwellungen, Hämatome und Schmerzen einstellen würde und wir eine bessere und schnellere Wundheilung erhalten würden.



Beispiel eines Patienten mit einer typischen Verletzung nach einem Sturz am Berg. Der Polymerverband war grosszügig über der oberflächlichen Hautabschürfung angebracht worden. Das Foto zeigt das Resultat nach 2 Tagen. Die Hautläsion hat sich gesäubert und beginnt zu epithelisieren, der Patient hat weniger Schmerzen, und im Bereich des Verbandes hat sich das Hämatom bereits schön reduziert im Gegensatz zum Bereich welcher nicht vom Polymerverband überdeckt wurde.

BEOBSACHTUNG

Zur Evaluation des Nutzens dieses Polymerverbandes beobachteten wir 12 Personen in postoperativen Situationen im Bezug auf Schmerzen, Hämatome, Schwellungen, Komfort und Handhabung des Verbandes.

METHODE

Die Polymerverbände waren streifenförmig auf die Hämatome und Schwellungen gelegt worden ohne die Naht abzudecken (der Chirurg wollte die Naht trocken steril verbunden haben). Alles wurde mit elastischen Binden fixiert. Wundkontrolle erfolgte täglich.

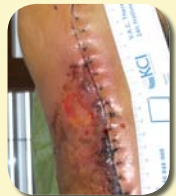

RESULTATE

Das eindrucklichste Ergebnis dieser Anwendungen betrifft die Hämatome. Schon nach 1-2 Tagen sahen wir bei 10 von 12 Personen eine Veränderung der Farbe von blau zu gelb, das betroffene Gewebe wurde weicher, die Schwellung und Spannung liessen nach. Bei 2 Personen war die Resorption des Hämatoms, laut der beobachtenden Pflegeperson nicht merklich schneller erfolgt. Die Evaluation der Schmerzen war etwas schwieriger da in unserem Spital die Patienten postoperativ meistens mit Schmerzkathetern behandelt werden. Aber 8 Personen gaben an, dass sie den Verband als angenehm empfanden. Sie bemerkten vor allem dass die Spannungen nachgelassen hatten. 2 Personen äusserten keinen Unterschied und 2 Personen empfanden die Wärme welche vom Verband ausging als unangenehm. Die Handhabung wurde von 11 Personen als einfach bewertet nur 1 Personen empfand es als Aufwändig (Verband an der Schulter)

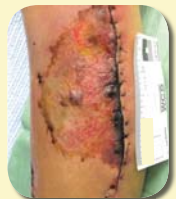1. Fallvorstellung

54-jähriger Patient mit Bicondylärer Tibiakopfrümmfraktur li, nach Skisturz Kompartmentsyndrom mit Logenspaltung und VAC-Therapie, Fixateur extern Operative Frakturbehandlung (ORIF LCP-PMT 3,5, LCP-PLT3,5, einzelne 3,5 Zugschrauben, ChronOP Block am 30. 01. 09). Postoperative oberflächliche Epidermiolyse (verursacht durch die Spannung) und Hämatom ganzer Unterschenkel Nebendiagnose: HIV-positiv (ED 1988) antiretrovirale Therapie seit 1992, aktuell unter der Nachweisgrenze von Virusbestandteilen.



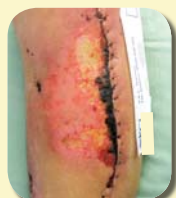7. Postop-Tag:

- Start der Therapie mit Polymerverbänden
- Wundreinigung mit Octenisept
- flächiger Hautdefekt. Abdeckung mit nicht occlusivem Silberverband
- Nähte Abdeckung mit trockenem Pflasterverband und einzelne Stellen mit Gittertüll.
- Hämatome mit Polymerverband abdecken, Fixation mit elastischer Binde.



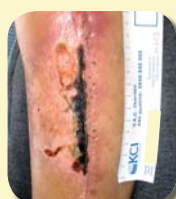9. Postop-Tag:

die ersten Verfärbungen im Bereich des grossen Hämatoms sind sichtbar, die Spannung lässt nach (passive Physiotherapie auf der Bewegungsschiene erfolgt)



12. Postop-Tag:

der flächenhafte Hautdefekt beginnt sich zu säubern, die Infektzeichen sind rückläufig (der Pat. macht noch immer Fieberzacken, Blutkulturen neg.)

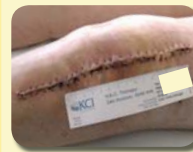

22. Postop-Tag:

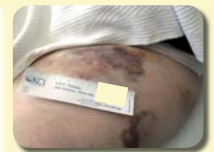praktisch vollständige Abheilung des Hautdefektes, Schwellung und Entzündungszeichen sind abgeklungen das Hämatom hat sich resorbiert. Am 16. Tag nach Therapiebeginn konnten die schwarzen Krusten vollständig entfernt werden, der Pat. wurde entlassen und der Hausarzt übernahm die weiteren Wundkontrollen. Der Patient war vom Verband sehr positiv überrascht den einzigen Nachteil welchen er mir nannte war die Wärme, welche er während der Trainingseinheiten unter dem Verband spürte.

2. Fallvorstellung

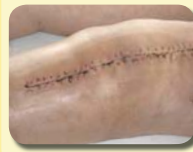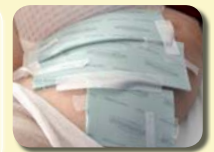eine 76-jährige Patientin nach Knie totalprothese links. Postoperativ hat die Patientin ein ausgedehntes Hämatom und starke Schwellungen sowohl im Operationsgebiet als auch am Oberschenkel; dort als Folge der Schmerzkatheterpunktion. Die Applikation des Polymerverbandes erfolgte am 5. postoperativen Tag. die Patientin erhielt vorgängig bereits Lymphdrainage durch die Physiotherapie.



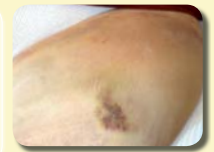5. Postop-Tag: Erste Applikation des Polymerverbandes. Das linke Photo zeigt das Knie nach Totalprothese mit dem Hämatom und der Schwellung. Das rechte Photo zeigt den Oberschenkel der Patientin mit dem massiven Hämatom, welches auch Unbeweglichkeit und starke Schmerzen verursacht.



Linkes Photo zeigt die Anwendung des Polymerverbandes. Die Naht ist mit Pflasterverband abgedeckt. **Rechtes Photo** zeigt wie wir das ausgedehnte Hämatom am Oberschenkel mit Polymerverband abgedeckt haben.



9. Postop-Tag: Vier Tage nach Anwendung der Polymerverbände Die Schwellungen sind rückläufig am Knie und Oberschenkel sind die blauen Verfärbungen bis auf wenige Stellen verschwunden.



DISKUSSION

Unser Spital ist spezialisiert auf Sportverletzungen und Operationen des Bewegungsapparates. Wir setzen Polymerverbände bei akuten Sportverletzungen mit Hautabderungen, Hämatomen, Prellungen und Schwellungen ein.

Auf Grund der positiven Erfahrungen haben wir den Einsatz auf die postoperative Phase der Unfallchirurgie zur Behandlung von Hämatomen und Schwellungen ausgedehnt.

Die Pluspunkte der Polymerverbände sind:

- schnellere Resorption der Hämatome
- messbare Abnahme der Schwellungen und somit nachlassen der Spannungen und Schmerzen, was eine Verbesserung der Wundheilung zur Folge hatte. Negativ wird die Wärme empfunden die vom Verband ausgeht vor allem während der Physiotherapie.

Auch unser Personal steht unter Zeitdruck und ist deshalb nicht immer begeistert noch zusätzliche Tests- oder Auswertungsbogen auszufüllen. Bei diesen Verbänden waren es jedoch die Pflegenden welche mich anforderten und mir Patienten, welche nach ihrem Ermessen unbedingt mit diesem Verband behandelt werden sollten, vorstellten. Nach kurzer Zeit erhielt ich auch diverse Anfragen um Muster von Pflegenden welche diese zur Behandlung von Prellungen und unblutigen Sport- oder anderen Verletzungen bei sich selbst oder ihren Angehörigen einsetzen wollten. Dies spricht für die positiven Resultate dieses Verbandes. In einer nächsten Fragestellung könnte ich mir eine Applikation direkt im OP vorstellen um eine postoperative Schwellung zu verhindern.